

ADLI TIP YÖNÜYLE AKUT PANKREATİTLER

Dr. Ahmet Nezih KÖK(x)
Dr. Nasuhi Engin AYDIN (xx)
Dr. Talat YURTMAN (xxx)

ÖZET :

Akut nekrotizan (hemorajik) pankreatit mortalitesi yüksek bir hastalık olması yanısıra tanu güçlüğü taşıyan bir tablo ile ortaya çıkabilmesi nedeni ile genel tıp ve Adli Tıp açısından önemlidir. Makalemizde otopsi sonucu tanısı konmuş üç akut nekrotizan pankreatit olgusu sunuldu. Bir olguda pankreatitin üst solunum yolları enfeksiyonunu bir diğesinde ise az miktarda alkol alımını (postmortem % 52 mg kan seviyesi) takiben geliştiği görüldü.

Anahtar Kelimeler: Nekrotizan pankreatit, Adli Tıp

GİRİŞ

Akut pankreatit kanda veya idrarda yüksek pankreas enzim seviyeleri ile birlikte klinik olarak karın ağrısı ile ortaya çıkan ve sıklıkla pankreas dokusunda nekrozla seyreden bir inflamasyondur (1-4). Ağır şekilde pankreas içinde ve çevresindeki yağ dokusunda, karın içinde yaygın yağ nekrozu ve organ parankımı içinde kanama bulunur (1,3,4). Bu olgularda mortalitesi yüksek olan akut pankreatitle birlikte % 80 oranında safra yolu hastalığı veya alkol alımı bulunmaktadır. Ayrıca travma sonucunda da gelişebilmektedir (1,4,5,6). Bu yazımızda şüpheli ölüm sonucu otopside tespit edilmiş üç akut nekrotizan pankreatit olgusu sunuldu.

Olgular:

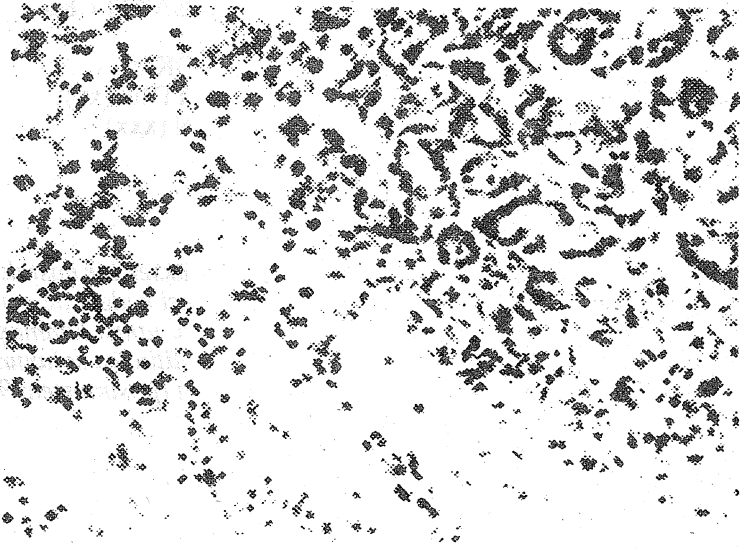
1. H.S. 30 yaşında erkek, sağlıklı bir kişi. Ani ateş ve karın ağrısı nedeni ile hastane acil servisine baş vuran hastaya üst solunum yolu enfeksiyonu tanısı ile analjezik, antibiyotik, vitamin ve sedatif verilerek gönderilmiş Bir saat sonra karın ağrısının şiddetlenmesi nedeniyle tekrar aynı hastaneye giden hastaya akciğer ve direk karın grafileri çekilmiş, akut karınla ilgili bir bulgu olmadığı düşünülerek ilaçlarına antiasit ilave edilerek gönderilmiş. Eve gelişinden kısa bir süre sonra hastanın ölmesi üzerine yakınları tarafından adli mercilere bildirilen olguda ölüm sebebini araştırmak amacıyla otopsi yapılmıştır. Makroskopik incelemede patolojik olarak bir bulgu saptanmayan olguda iç organ parçalarının

x Yrd. Doç. Dr., Atatürk Üniversitesi Tıp Fakültesi, Adli Tıp Anabilim Dalı, Erzurum

xx Doç. Dr., Atatürk Üniversitesi Tıp fakültesi, Patoloji Anabilim Dalı, Erzurum.

xxx Uzm. Dr., Morg İhtisas Dairesi, Adli Tıp Kurumu, Ankara.

histopatolojik ve toksikolojik incelemesi sonucunda eser miktarda barbiturat saptanmasına ek olarak pankreas dokusunda ödem, iltihabi hücre yığılması, asinus yapısında parçalanma, taze kanama ve yağ nekrozu izlenmiştir (Resim 1).



Resim 1. Pankreas yapısında bozulma, ödem ve iltihabi hücre yığılması (H.E. x 400).

Ayrıca akciğer kesitlerinde damarlarda konjesyon, yer yer alveol boşluklarında ödem ve amfizematöz görünüm bulunmuştur. Bu bulgularla ölüm nedeni akut nekrotizan pankreatit sonucu oluşan ani dolaşım yetersizliği (kollaps) olarak tespit edilmiştir.

2. M.Y., 40 yaşında erkek. Dispeptik yakınmaları olduğu bilinen kişi gece ani karın ağrısı ile hastane acil polikliniğine geldiğinde henüz değerlendirme aşamasında kan basıncının hızla düşmesi sonucu eksitus olmuştur.

Adli mercilere intikal eden cesette yapılan otopside bütün iç organlarda konjesyon ile birlikte akciğerlerde ödematoz bir yapı, pankreasda hemorajik bir görünüme eşlik eder şekilde adipoz dokuda mat beyaz alanlar görülmekte idi. Eksitus nedeni olarak akut hemorajik pankreatit ve buna bağlı gelişen dolaşım yetersizliği sonucuna varıldı.

3. S.S., 20 yaşında kız. İş arama amacıyla geldiği şehirde arkadaşı tarafından alkollü içki ikramını takiben meydana gelen ölüm nedeni ile yapılan adli otopside pankreasda belirgin olarak hemorajik nekrotik yapı izlenmiş olup yapılan toksikolojik analizde kan % 52 mg alkol saptanmış, eksitus nedeni olarak akut hemorajik pankreatit sonucuna varılmıştır.

Tartışma

Asiner hücre zedelenmesi ile birlikte pankreas inflamasyonu klinik ve histopatolojik olarak gelişmenin süresi ve ağırlığına uyan bir şekilde değişik farklılık gösterir (1,2,6,7). Buna göre akut olgular ödematöz (interstisyel) ve nekrotizan (hemorajik) pankreatit olarak ayrılabilir (1,2,4,6). Akut pankreas nekrozu olarak da bilinen hemorajik pankreatit olgularının büyük çoğunluğunda safra kanalı patolojisi, alkol alımı veya travma etken faktör olarak yer almaktadır (1,4,5,6). Ayrıca peptik ülser, karın içi enfeksiyon gibi komşu organ patolojilerinden inflamasyonun yayılması hematojen yolla enfeksiyonun oluşması, çeşitli ilaçlar (azathioprine, thiazidler, sulfonamidler, oral kontraseptifler) kabakulak veya viral hepatit poliarteritis nodosa vb. trombus veya emboli oluşmasına bağlı iskemik gelişmeler, hiperlipoproteinemi ve hiperkalseminin de akut pankreatit tablosuna yol açabileceği bilinmektedir (1,4,6,,9).

Olgularımızda pankreas lezyonlarına predispozisyon yaratabilecek spesifik bir etken gösterilemedi. Birinci olguda hastanın üst solunum yolu enfeksiyonu nedeni ile tedavi gördüğünü biliyoruz fakat mikrobiyolojik incelemelerin postmortem doku örneklerinde yapılamamış olması hematojen yolla oluşabilecek viral veya bakteriel pankreatit için kesin kanıt sağlayamamıştır. İkinci ve üçüncü olgularda ise nekrotizan pankreatit makroskopik olarak tespit edilmişse de mikroskopik düzeyde inceleme olmayışı predispozan etkenler için ek bilgi sağlayamamıştır. Üçüncü olgumuz beklenen orta yaş grubu dışında genç bir kişidir. Alkol seviyesi postmortem incelemede % 52 mg şeklinde düşük bir düzeydedir. Alkolün pankreatit oluşmasına yönelik gözlemler pankreas ekzokrin salgısını artırma, Oddi sfinkterinde büzüşme ve asiner hücrelere doğrudan toksik etki şeklindedir (1,2,5,7). Bu olguda kronik bir alkol alımı yoktur, akla diğer ilaçlar veya maddelerle etkileşim de gelmekte ise de postmortem toksikolojik incelemeler bu yönde bulgu vermemiştir.

Pankreas parankiminin zedelenmesi ile serbestleşen proteaz, amilaz, lipaz ve fosfolipazlar dokularda proteoliz, lipoliz ve kanamaya neden olur (6,10,11,12).Başta amilaz ve lipaz olmak üzere enzimlerin kan ve vücut sıvılarında ölçülmesi de tanısal açıdan önemlidir (11,12,13). Olgularımızda teknik yönden uygun olmadığından böyle bir inceleme yapılamadı.

Akut nekrotizan pankreatitli olgular sağlık kuruluşlarının acil servislerine akut batın tablosu ile başvurabilmektedirler (2,4,6). Bu gibi durumlarda akut pankreatitin ayırıcı tanıda düşünülmesi ölümle sonuçlanan gecikmeleri önleyebilecektir.

Adli otopsiye gerek duyulan ani ölüm olgularında diğer organların yanısıra pankreasın da özellikle çok iyi incelenmesi ve şüphelenilen durumlarda gecikmeden (postmortem otolizin bu organda kısa sürede oluşması nedeniyle) histopatolojik incelemeye alınması kesin tanı için gereklidir (1).

SUMMARY

THE MEDICO-LEGAL ASPECTS OF ACUTE PANCREATITIS

Acute pancreatitis is an important medical emergency with occasional diagnostic problems. Three fatal cases of acute necrotising pancreatitis without predisposing factors like biliary tract disease, alcoholism and trauma were found at medico-legal autopsy. One case seemed to follow upper respiratory tract infection whereas another case followed mild alcohol ingestion with a postmortem blood level of 52% mg.

Keywords: necrotising pancreatitis, Forensic Medicine

KAYNAKLAR:

1. Cotran, R.S, Kumar V., Robbins S.L.: Robbins Pathologic Basis of Disease, 4th ed., W.B. Saunders, Philadelphia, 1990, pp. 984
2. Jaward, F.: Acute pancreatic inflammation, JAMA, 36: 194, 1986
3. Kreel, G.: Acute pancreatitis, Postgrad Med J, 61: 989, 1985.
4. Silen, W., Steer, M.L. : Pancreas, in Principles of Surgery, 5th ed., Editor S. I. Schwartz, Mc Graw-Hill Book Co., New York, 1988, pp. 1416-1423.
5. Angelini, G.: Association of chronic alcoholic liver and pancreatic disease, Am J Gastroenterology, 80: 998, 1985.
6. Nordbakck, I. : Clinical pathology of acute necrotising pancreatitis, J Clin Pathol, 39: 68, 1986.
7. Kloppel, G.: Human acute pancreatitis, Virchows Arch, 409: 791, 1986
8. Bruijin, J.A.: Acute pancreatitis in systemic lupus erythematoses, Scan J Rheum, 15: 363, 1986
9. London , H.J.: Pancreatitis after parathyroidectomy, Br J Surg, 730 766, 1986.
10. Altimari, A.F.: Myocardial depression during acute pancreatitis, Surgery, 100: 724, 1986.
11. Courtois, P.: Evaluation of serum amylase, lipase , and immunoreactive trypsin during pancreatitis attacks, Ann Biol Clin, 43: 127, 1985.
12. Isaacs, P.E.: Biochemical tests for acute pancreatitis, Br Med J, 25: 292, 1986.
13. Meryn, S.: Diagnostic assays in acute pancreatitis, Ann Int Med, 104: 135, 1986.